

# 2º Simpósio sobre Infecção por Micobactérias

**O mundo real:**

**O dia a dia do tratamento do paciente acometido pela infecção**



**Alexandre Miranda Duarte**

Alexandre Miranda Duarte

# Casuística pessoal

**Clínica Pessoal - 0**

**Encaminhados - 14 pacientes**

# Casuística pessoal

## Destino

Encaminhados ao cirurgião de origem - 3

Recusa de tratamento - 1

Segunda opinião já tratado - 2

Tratados - 8 pacientes

# Casuística pessoal

## Tratados – 8 pacientes

**Cirurgias prévias : Apendicectomia 01, Colectomia – 03 ,  
Nefrectomia 01 , Cir Pélvica 03**

**Manifestação : Infecção nos portais – 07 + Abscesso Retroperitoneal 1**

**Procedimento realizado : Desbridamento dos portais  
Exploração da cavidade - 1**

**Diagnóstico Bacteriológico – Negativo em todos  
Histopatologia – “ Processo granulomatoso crônico”**

**Evolução : satisfatória / menos em 2 pacientes**

## Possíveis explicações para nossa casuística:

- Preparo da pele no pré operatório

Na véspera da cirurgia : Lavar o Abdomen com SOAPEX , duas vezes ao dia com especial atenção para a limpeza do umbigo com cotonete .

- Instrumentadora - Cuidados com material

- Valorizar o uso de trocartes permanentes

Pouca reutilização



Alexandre Miranda Duarte

## O trocarte descartável:

- Não garante segurança na primeira punção

Porém ...

- Garantia da esterilização
- Agiliza a troca de instrumentos
- Diminui a fadiga do cirurgião
- Melhor ergonomia
- Importantes em procedimentos avançados

## O que é difícil de substituir:

- Tesouras
- Pinças ultra- sônicas
- Pinças *Liga Sure*

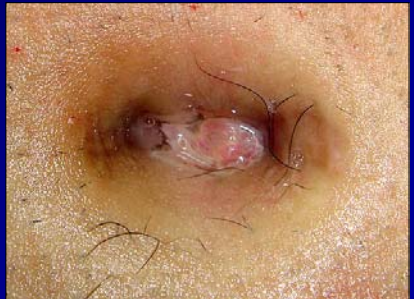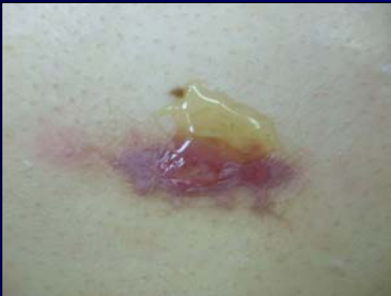# ATUAÇÃO DO CIRURGIÃO

## DIAGNÓSTICO

Reconhecer as lesões.

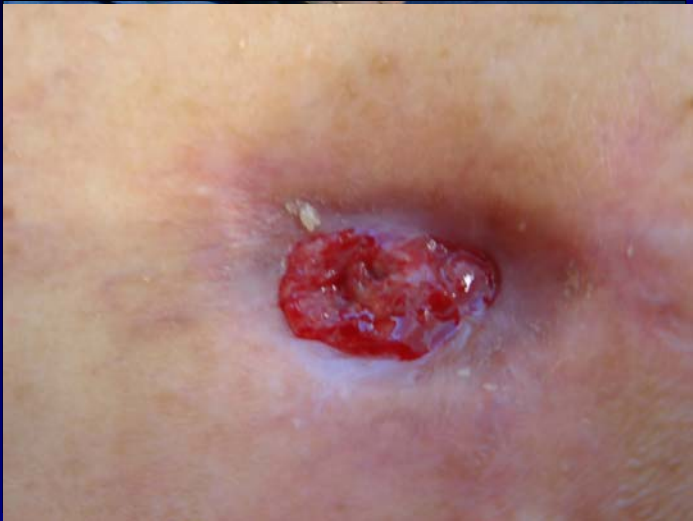Diagnóstico diferencial com granuloma de fio.

Período de incubação: sete dias a dois anos.



# ATUAÇÃO DO CIRURGIÃO

## DIAGNÓSTICO

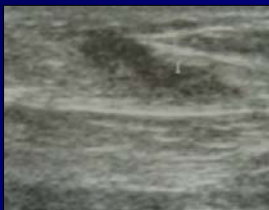
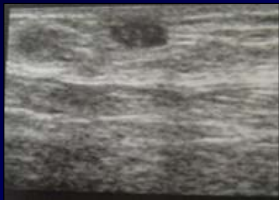




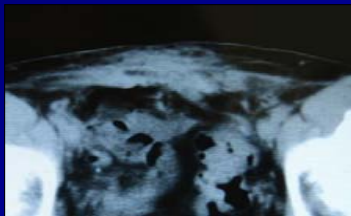
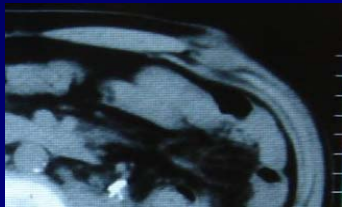
# ATUAÇÃO DO CIRURGIÃO

## DIAGNÓSTICO DE IMAGENS

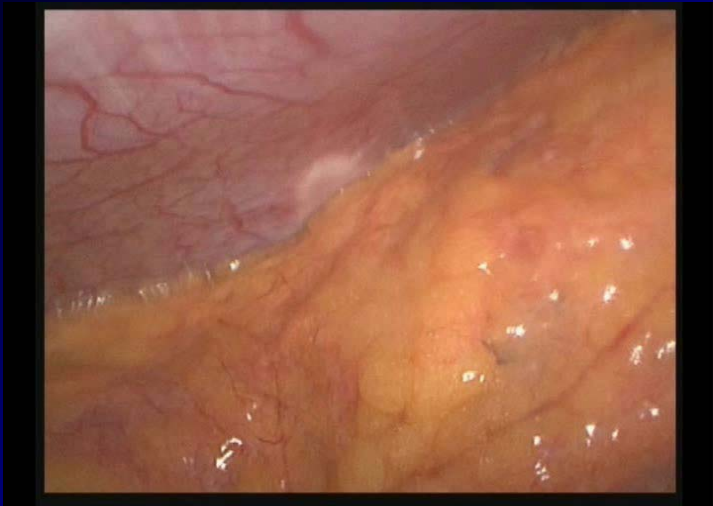Ultra-sonografia



Tomografia Computadorizada

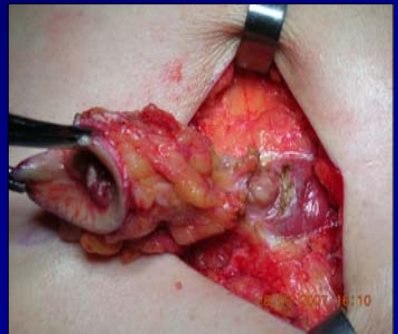
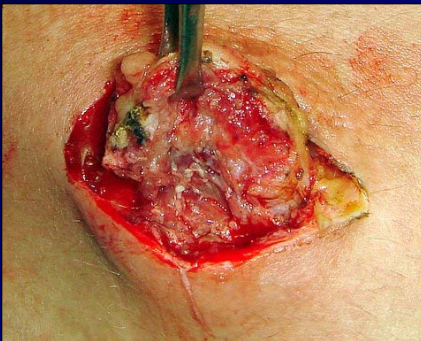

## ATUAÇÃO DO CIRURGIÃO



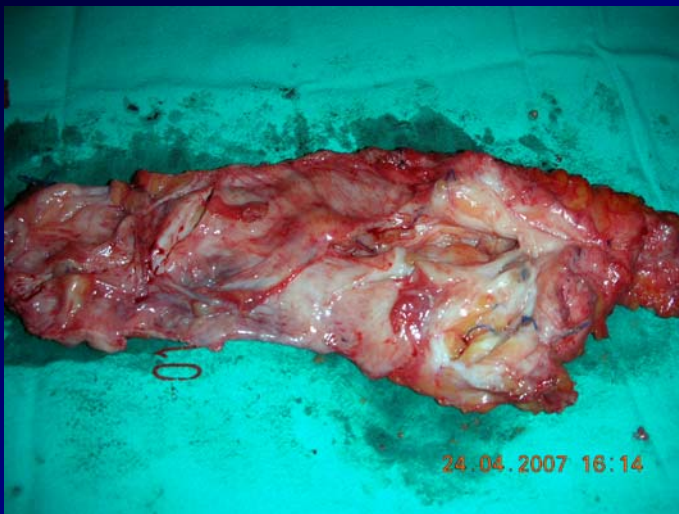
# TRATAMENTO CIRÚRGICO

Drenagem, debridamento, excisão, retirada de próteses



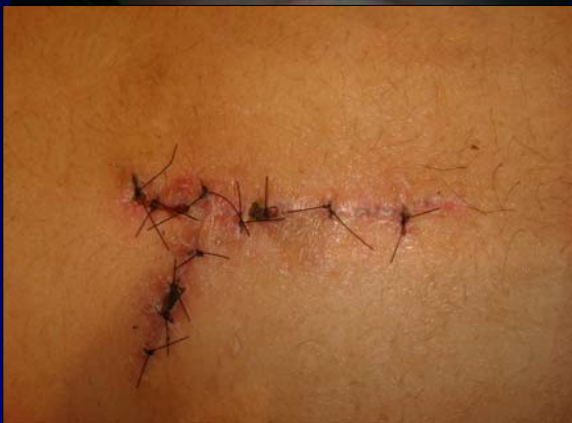# ATUAÇÃO DO CIRURGIÃO

## TRATAMENTO CIRÚRGICO



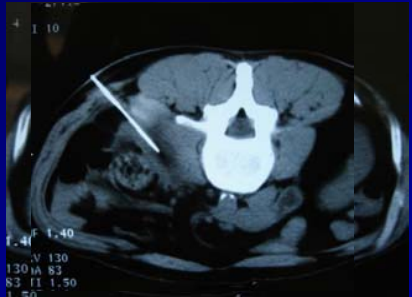
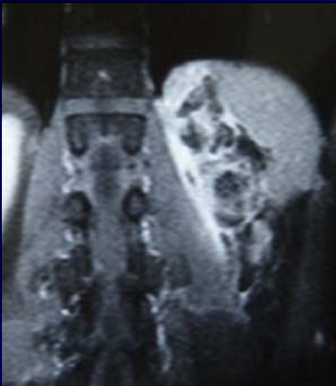
# ATUAÇÃO DO CIRURGIÃO

## TRATAMENTO CIRÚRGICO



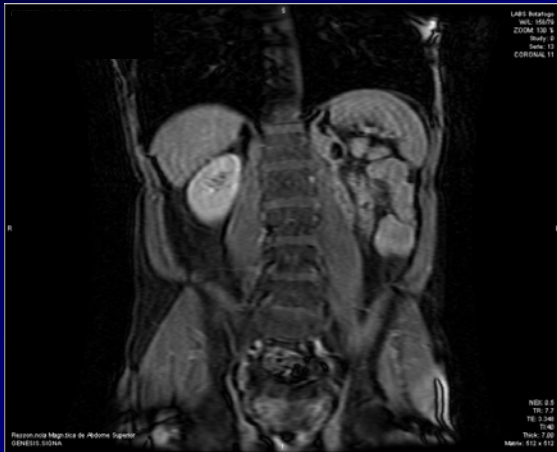# ATUAÇÃO DO CIRURGIÃO

O caso que me preocupa :



# ATUAÇÃO DO CIRURGIÃO

O caso que me preocupa :



Alexandre Miranda Duarte

# **ATUAÇÃO DO CIRURGIÃO**

**Será que haverá resposta ao tratamento medicamentoso ?**

**Lombotomia para desbridamento do retroperitônio ?**



**MUITO OBRIGADO**

